

(19)



**Евразийское
патентное
ведомство**

(21) **202191957** (13) **A1**

(12) **ОПИСАНИЕ ИЗОБРЕТЕНИЯ К ЕВРАЗИЙСКОЙ ЗАЯВКЕ**

(43) Дата публикации заявки
2023.01.31

(51) Int. Cl. *A61B 17/00* (2006.01)
A61F 11/20 (2006.01)

(22) Дата подачи заявки
2021.06.30

(54) **СПОСОБ ХИРУРГИЧЕСКОГО ЛЕЧЕНИЯ ХРОНИЧЕСКОГО ЭКССУДАТИВНОГО СРЕДНЕГО ОТИТА**

(96) 2021/EA/0042 (BY) 2021.06.30

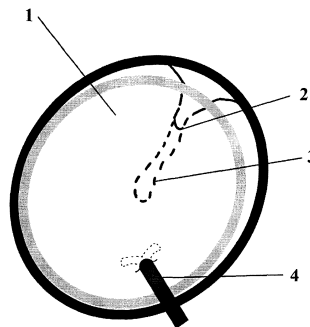
(74) Представитель:

(71)(72) Заявитель и изобретатель:

Колесникова С.Н. (BY)

**КОЛЕСНИКОВА СВЕТЛАНА
НИКОЛАЕВНА; МЕРКУЛОВА
ЕЛЕНА ПАВЛОВНА (BY)**

(57) Изобретение относится к медицине, а именно к оториноларингологии, и может быть использовано при хирургическом лечении пациентов с хроническим экссудативным средним отитом. Задача, решаемая изобретением, заключается в повышении эффективности лечения пациентов с хроническим экссудативным средним отитом путем достижения стабильного дренажного и вентиляционного результата в послеоперационном периоде, профилактики и лечения сформированного ретракционного кармана в зависимости от его локализации. Поставленную задачу решает способ хирургического лечения хронического экссудативного среднего отита, заключающийся в том, что интраканально отсепааривают меатотимпанальный лоскут, выполняют ревизию барабанной полости и производят забор хрящевого трансплантата из области между завитком и противозавитком или треугольной ямки, или козелка ушной раковины, соответствующего площади барабанной перепонки, затем в хрящевом трансплантате формируют вырезку для рукоятки молоточка, а в проекции передненижнего или задненижнего квадранта с помощью фрезы делают отверстие диаметром 2,0 мм, в котором фиксируют тимпаностомическую Т-образную силиконовую трубку длительного ношения с горизонтальными усиками длиной менее 4,0 мм, укладывают хрящевой трансплантат вырезкой на рукоятку молоточка, а меатотимпанальный лоскут возвращают на прежнее место, не перекрывая тимпаностомическую трубку.



202191957
A1

202191957
A1

Способ хирургического лечения хронического экссудативного среднего отита

Изобретение относится к медицине, а именно к оториноларингологии, и может быть использовано при хирургическом лечении пациентов с хроническим экссудативным средним отитом.

Экссудативный средний отит (ЭСО) – негнойное заболевание среднего уха, проявляющееся скоплением в его полостях экссудата (серозного или слизистого характера), что приводит к формированию определенного симптомокомплекса, основной составляющей которого является тугоухость звукопроводящего или смешанного характера. Воспалительная экссудация, пролиферация и фиброзирование в среднем ухе представляют собою последовательные стадии заболевания. В возникновении ЭСО и его рецидива ведущая роль отводится нарушению вентиляционной и дренажной функции слуховой трубы, которые приводят к возникновению экссудата и рубцовым процессам в среднем ухе. Поэтому ведущая роль отводится лечебным мероприятиям с выполнением ревизии барабанной полости и клеток сосцевидного отростка, тимпанотомией и меатотимпанальным дренированием шунтом или вентиляционной трубкой.

Известен способ установки шунта с тимпанопластикой [1], при которой отсепааровывают меатотимпальный лоскут, формируют аутофасциальный трансплантат из фасции височной мышцы и аутохрящевой полупластины ушной раковины толщиной 0,4-0,5 см из области между завитком и противозавитком или треугольной ямки ушной раковины, соответствующую площади барабанной перепонки, в хрящевом трансплантате формируют вырезку для его стабилизации на рукоятке молоточка и отверстие под катушечный металлический шунт, в котором его устанавливают и фиксируют, укладывают полупластину вырезкой на рукоятку молоточка надхрящницей наружу так, чтобы шунт находился в передненижнем квадранте барабанной перепонки. Между аутохрящевой полупластинкой и остатками барабанной перепонки укладывают аутофасциальный трансплантат, не перекрывая шунт, меатотимпальный лоскут возвращают на прежнее место. Способ обеспечивает жесткую фиксацию тимпанального шунта за счет установки его в хрящевую полупластину, уложенную на рукоятку молоточка и сохраняющую глубину барабанной полости, что позволяет сохранять вогнутость тимпанальной

мембраны за счет укладки аутохрящевой полупластины надхрящницей наружу.

Недостатком способа является жесткость конструкции, состоящей из хряща, фасции и металлического катушеобразного шунта, установленного и фиксированного в аутохрящевой полупластине, что является препятствием при удалении шунта после восстановления вентиляции структур среднего уха.

Источник информации, близкий к заявляемому изобретению, не обнаружен.

Задача, решаемая изобретением, заключается в повышении эффективности лечения пациентов с хроническим экссудативным средним отитом путем достижения стабильного дренажного и вентиляционного результата в послеоперационном периоде, профилактики и лечения сформированного ретракционного кармана в зависимости от его локализации.

Поставленную задачу решает способ хирургического лечения хронического экссудативного среднего отита, заключающийся в том, что интраканально отсепаровывают меатотимпанальный лоскут, выполняют ревизию барабанной полости и производят забор хрящевого трансплантата из области между завитком и противозавитком или треугольной ямки, или козелка ушной раковины, соответствующего площади барабанной перепонки, затем в хрящевом трансплантате формируют вырезку для рукоятки молоточка, а в проекции передненижнего или задненижнего квадранта с помощью фрезы делают отверстие диаметром 2,0 мм, в котором фиксируют тимпаностомическую Т-образную силиконовую трубку длительного ношения с горизонтальными усиками длиной менее 4,0 мм, укладывают хрящевой трансплантат вырезкой на рукоятку молоточка, а меатотимпанальный лоскут возвращают на прежнее место, не перекрывая тимпаностомическую трубку.

Заявляемый способ характеризуется воздействием на различные патогенетические звенья заболевания и обеспечивает:

1. Стабильную фиксацию и длительность нахождения Т-образной тимпаностомической трубки, которая горизонтальными усиками удерживается за неотимпанальную мембрану со стороны барабанной полости;

2. Возможность подведения тимпаностомической трубки за счет формирования маленького отверстия в хрящевой пластине фрезой всего 2,0 мм, в отличие от катушеобразного металлического шунта, требующего отверстие большего диаметра;

3. Выбор места для подведения тимпаностомической трубки с целью профилактики формирования или уже образовавшегося ретракционного кармана в задненижнем или передненижнем квадранте, что способствует

улучшению газообмена в клетках сосцевидного отростка и способствует восстановлению функции слуховой трубы;

4. Легкость удаления тимпаностомической трубки за счет использования эластичного силиконового материала, а также укороченных мобильных горизонтальных усиков длиной менее 4,0 мм;

5. Глубину барабанной полости, препятствующую ателектазу и сращению с промоториумом, за счет уложенного хрящевого трансплантата на рукоятку молоточка;

6. Введение, при необходимости, лекарственных средств в барабанную полость.

Сущность способа поясняет графический материал, где представлены: на фиг. 1 – схема установки тимпаностомической Т-образной силиконовой трубки длительного ношения в хрящевой трансплантат при хроническом правостороннем экссудативном среднем отите в проекции задненижнего квадранта, фиг. 2 – схема установки тимпаностомической Т-образной силиконовой трубки длительного ношения в хрящевой трансплантат при хроническом правостороннем экссудативном среднем отите в проекции передненижнего квадранта.

Хрящевой трансплантат 1, уложенный на рукоятку молоточка 2, вырезка 3 в хрящевом трансплантате 1 для его фиксации на рукоятке молоточка 2, тимпаностомическая Т-образная силиконовая трубка 4 длительного ношения с горизонтальными усиками длиной менее 4,0 мм, установленная в хрящевом трансплантате 1.

Способ осуществляют следующим образом.

Под местной или общей анестезией интрамеатальным или интраканальным доступом выполняют полуциркулярный разрез по Розену, отступя 0,6-0,7 см от фиброзного кольца. Отсепаровывают кожу наружного слухового прохода с фиброзным кольцом (меатотимпанальный лоскут), выполняют аспирацию экссудата, промывание полости среднего уха, ревизию и санацию барабанной полости с оценкой проходимости слуховой трубы, адитуса, состояния цепи слуховых косточек и слизистой оболочки барабанной полости и обнажают рукоятку молоточка. Готовят хрящевой трансплантат в виде пластины, которую забирают с внутренней поверхности ушной раковины пациента из области между завитком и противозавитком или из треугольной ямки в наиболее ровной области, или козелка. Для этого делают скальпелем разрез кожи размером 1,0-1,5 см до надхрящницы и вырезают фрагмент хряща диаметром 0,8-1,0 см, что соответствует площади барабанной перепонки. На место разреза накладывают швы. Обычно толщина полученной хрящевой пластины около 1,0 мм, а если она толстовата (у мужчин), то ее разрезают

вдоль для формирования полупластины вручную или хрящерезкой с последующим моделированием. В хрящевом трансплантате 1 делают вырезку 2 для его стабилизации на рукоятке молоточка 3. Отверстие диаметром 2,0 мм под тимпаностомическую трубку 4 формируют в хрящевом трансплантате 1 в проекции передненижнего (фиг.2) или задненижнего (фиг.1) квадранта с помощью фрезы для того, чтобы тимпаностомическая трубка 4 жестко фиксировалась своими усиками, не сдавливалась хрящевым трансплантатом 1, в котором она установлена и осуществляла вентиляцию необходимых отделов барабанной полости. Хрящевой трансплантат 1 укладывают вырезкой 2 на рукоятку молоточка 3 надхрящницей наружу, что позволяет сохранять вогнутость тимпанальной мембраны так, чтобы тимпаностомическая трубка 4 находилась в нужном передненижнем или задненижнем квадранте. Поверх хрящевого трансплантата 1 (пластины, полупластины), не перекрывая расположенную в нем тимпаностомическую трубку 4, возвращают на прежнее место ранее отсепарованный меатотимпанальный лоскут. Операция заканчивается стандартно укладыванием резиновых протекторов на неотимпанальную мембрану и меатотимпанальный лоскут с последующей тампонадой наружного слухового прохода. В послеоперационном периоде тампоны в слуховом проходе орошают антибиотиком и удаляют вместе с протекторами через 14-21 день. Установленную тимпаностомическую трубку 4 оставляют на 3-6-12 месяцев до восстановления функций слуховой трубы по данным функциональных тестов, включая акустическую тимпанометрию. При необходимости для купирования воспаления в барабанной полости и восстановления функции слуховой трубы возможно подведение лекарственных средств транстимпанально через тимпаностомическую трубку. Способ применен у 4 пациентов в возрасте 21 - 68 лет при хирургическом лечении хронического экссудативного среднего отита. Предложенный способ лечения при хроническом экссудативном среднем отите позволил добиться до 75% положительного результата операции с восстановлением тимпанальной мембраны, вентиляции и дренирования структур среднего уха.

Пример.

Пациентка Ч., 40 лет госпитализирована в 04.01.2019 г. с жалобами на заложенность правого уха, чувство переливания, снижение слуха в течении длительного времени. Из анамнеза: с детства болеет отитами, последние 4 года отмечает значительное снижение слуха на правое ухо и чувство «переливания» в правом ухе, консервативное лечение вначале приносило облегчение, но последние годы неэффективно. При осмотре: слизистая оболочка носовой полости бледно-розового цвета, носовые ходы свободные. Свод носоглотки свободный. Носовое дыхание

удовлетворительное. Слизистая оболочка глотки розовая, влажная. Миндалины не выступают на небные дужки, лакуны свободные. Слизистая оболочка гортани розовая, влажная. Голосовые складки белые, их движение – в полном объеме. Голосовая щель широкая. Справа – наружный слуховой проход свободный, широкий. Барабанная перепонка серая, рубцово изменена, втянута, визуализируется ретракционный карман. Шепотная речь (Ш.Р.): 0 м, разговорная речь (Р.Р.): 1,5-2,0 м. Слева – наружный слуховой проход широкий, барабанная перепонка серая, чуть атрофична, Ш.Р.-2,5 м, Р.Р.-6,0 м. Результаты тональной пороговой аудиометрии свидетельствуют о смешанной тугоухости II степени на правое ухо с порогами звукопроводения в зоне речевых частот справа 55 – 60 дБ с наличием костно-воздушного интервала 25 дБ, и I степени на левое ухо слева – 30 дБ, с наличием костно-воздушного интервала 10-15 дБ. Тимпанометрия справа тип В, слева тип Д.

15.01.2019г. выполнено хирургическое лечение правого уха по вышеописанной методике с тимпанопластикой 1 типа, дренированием экссудата и установкой тимпаностомической трубки длительного ношения в передненижний квадрант. Результат микробиологического исследования ушного интраоперационного отделяемого – этиологически значимой микрофлоры не выявлено. Послеоперационный период протекал без особенностей, через месяц пациентка отмечала улучшение слуха: справа Ш.Р.- 1,0 м, Р.Р.- 6,0 м, слева Ш.Р.- 2,5 м, Р.Р.-6,0 м, через 3 месяца после операции справа Ш.Р.- 1,5-2,0 м, Р.Р.- 4,0 м, слева Ш.Р.- 2,5 м, Р.Р.- 6,0 м. На тональной пороговой аудиометрии костно-воздушный разрыв значительно уменьшился справа и составил 15 дБ.

Опыт проведения этих операций у 4-х пациентов показал положительный эффект хирургического лечения хронического экссудативного среднего отита. У 2-х пациентов тимпаностомическая трубка удалена через 6 месяцев, перфорация закрылась самостоятельно через 2 недели. Осложнений от применения заявляемого способа отмечено не было, что позволяет рекомендовать его для широкого внедрения в практику здравоохранения.

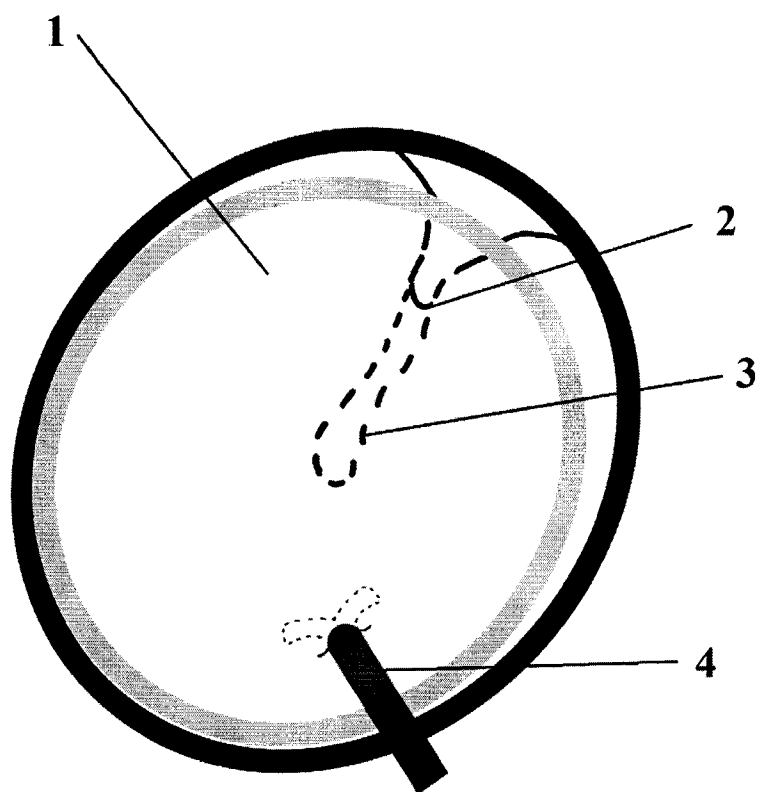
Литература

1. Патент № 2616997 RU, МПК А 61F 11/00, А 61В 17/00, опубликован 19.04.2017 г.

Формула изобретения

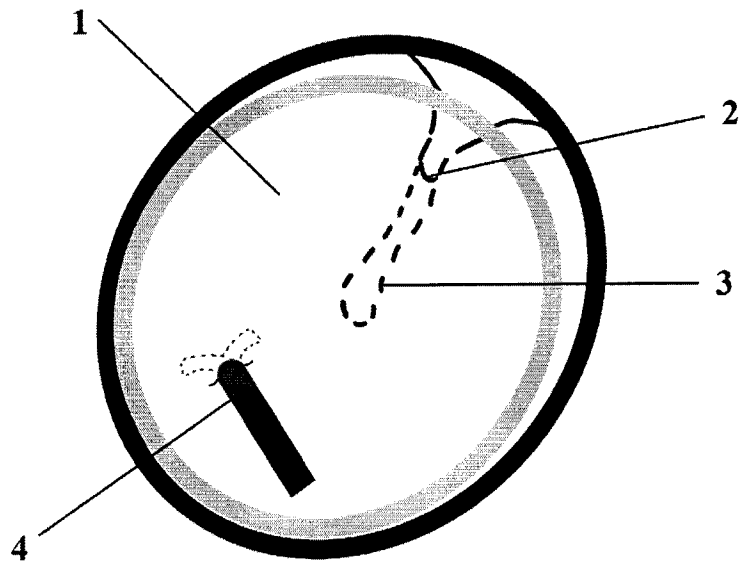
Способ хирургического лечения хронического экссудативного среднего отита, заключающийся в том, что интраканально отсепаровывают меатотимпанальный лоскут, выполняют ревизию барабанной полости и производят забор хрящевого трансплантата из области между завитком и противозавитком или треугольной ямки, или козелка ушной раковины, соответствующего площади барабанной перепонки, затем в хрящевом трансплантате формируют вырезку для рукоятки молоточка, а в проекции передненижнего или задненижнего квадранта с помощью фрезы делают отверстие диаметром 2,0 мм, в котором фиксируют тимпаностомическую Т-образную силиконовую трубку длительного ношения с горизонтальными усиками длиной менее 4,0 мм, укладывают хрящевой трансплантат вырезкой на рукоятку молоточка, а меатотимпанальный лоскут возвращают на прежнее место, не перекрывая тимпаностомическую трубку.

**Способ хирургического лечения хронического
экссудативного среднего отита**



Фиг.1

Способ хирургического лечения хронического экссудативного среднего отита



Фиг.2

ОТЧЕТ О ПАТЕНТНОМ ПОИСКЕ

(статья 15(3) ЕАПК и правило 42 Патентной инструкции к ЕАПК)

Номер евразийской заявки:

202191957**А. КЛАССИФИКАЦИЯ ПРЕДМЕТА ИЗОБРЕТЕНИЯ:**

A61B 17/00 (2006.01)

A61F 11/20 (2022.01)

Согласно Международной патентной классификации (МПК)

Б. ОБЛАСТЬ ПОИСКА:

Просмотренная документация (система классификации и индексы МПК)

A61B 17/00, A61F 2/00, 11/20

Электронная база данных, использовавшаяся при поиске (название базы и, если, возможно, используемые поисковые термины)
Espasenet, ЕАПАТИС, ЕРОQUE Net, Reaxys, Google**В. ДОКУМЕНТЫ, СЧИТАЮЩИЕСЯ РЕЛЕВАНТНЫМИ**

Категория*	Ссылки на документы с указанием, где это возможно, релевантных частей	Относится к пункту №
Y	RU 2616997 C1 (ГОСУДАРСТВЕННОЕ БЮДЖЕТНОЕ УЧРЕЖДЕНИЕ ЗДРАВООХРАНЕНИЯ ГОРОДА МОСКВЫ "НАУЧНО-ИССЛЕДОВАТЕЛЬСКИЙ КЛИНИЧЕСКИЙ ИНСТИТУТ ОТОРИНОЛАРИНГОЛОГИИ ИМ. Л.И. СВЕРЖЕВСКОГО" ДЕПАРТАМЕНТА ЗДРАВООХРАНЕНИЯ ГОРОДА МОСКВЫ) 19.04.2017, пункт 1 формулы, страница 4, строки 30-35	1
Y	US 8197433 B2 (OTOMEDICS ADVANCED TECHNOLOGIES, LTD.) 12.06.2012, пункт 1(b) формулы, страница 1, строки 40-50	1
Y	RU 2702891 C1 (ПЛЯКИН ВЛАДИМИР АНАТОЛЬЕВИЧ) 11.10.2019, пункт 1 формулы	1
A	WELSH Andrew. Surgical management of otitis media with effusion in children. National Collaborating Centre for Women's and Children's Health, February 2008	1

 последующие документы указаны в продолжении

* Особые категории ссылочных документов:

«А» - документ, определяющий общий уровень техники

«D» - документ, приведенный в евразийской заявке

«E» - более ранний документ, но опубликованный на дату подачи евразийской заявки или после нее

«O» - документ, относящийся к устному раскрытию, экспонированию и т.д.

"P" - документ, опубликованный до даты подачи евразийской заявки, но после даты испрашиваемого приоритета"

«Т» - более поздний документ, опубликованный после даты приоритета и приведенный для понимания изобретения

«X» - документ, имеющий наиболее близкое отношение к предмету поиска, порочащий новизну или изобретательский уровень, взятый в отдельности

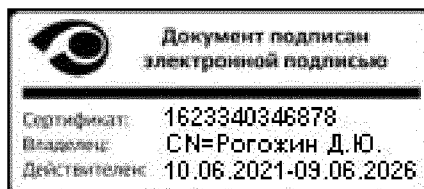
«Y» - документ, имеющий наиболее близкое отношение к предмету поиска, порочащий изобретательский уровень в сочетании с другими документами той же категории

«&» - документ, являющийся патентом-аналогом

«L» - документ, приведенный в других целях

Дата проведения патентного поиска: 25 апреля 2022 (25.04.2022)

Уполномоченное лицо:

Заместитель начальника Управления экспертизы -
начальник отдела формальной экспертизы

Д.Ю. Рогожин