(19) Евразийское патентное ведомство

(11) 042073 (13) B1

(12) ОПИСАНИЕ ИЗОБРЕТЕНИЯ К ЕВРАЗИЙСКОМУ ПАТЕНТУ

(45) Дата публикации и выдачи патента
2023.01.11

(21) Номер заявки
202192457

(22) Дата подачи заявки
2021.09.14

(51) Int. Cl. *A61B 17/00* (2006.01)

(54) СПОСОБ ЛЕЧЕНИЯ УРЕТРО-КОЖНОГО СВИЩА ПОСЛЕ НЕУДАЧНОЙ УРЕТРОПЛАСТИКИ У ДЕТЕЙ С ГИПОСПАДИЕЙ

(43) **2023.01.02**
(96) **KZ2021/045 (KZ) 2021.09.14**

(71)(73) Заявитель и патентовладелец:
НАО "МЕДИЦИНСКИЙ УНИВЕРСИТЕТ СЕМЕЙ" (KZ)

(72) Изобретатель:
Жаркимбаева Альмира Далелевна, Аубакиров Маратбек Токанович, Гамзаева Есмира Мансуровна, Ыбраева Ляззат Мураткызы, Кырыкбаева Салтанат Саятовна (KZ)

(74) Представитель:
Сабитова В.Р. (KZ)

(56) KG-C1-1414
KZ-A4-30521
RU-C2-2214170
UA-U-83522
ДУБРОВ В.И. Методы хирургического лечения гипоспадии у мальчиков. ЗДРАВООХРАНЕНИЕ, 2011, № 2, с: 55-58. [онлайн][найдено 2022-04-05]. Найдено в <https://elibrary.ru/item.asp?id=20397542>весь документ
КОЗЫРЕВ Г. и др. Выбор метода хирургической коррекции проксимальных форм гипоспадии у детей. Журнал: ВРАЧ, 2013, № 1, с: 66-69. [онлайн][найдено 2022-04-05]. Найдено в <https://elibrary.ru/item.asp?id=18948940>весь документ
NAVROOP S. J. et al. The two-stage repair for severe primary hypospadias. EUROPEAN UROLOGY, 2006, August, Vol. 50, Issue 2, p. 366-371 [онлайн][найдено 2022-04-05]. https://doi.org/10.1016/j.eururo.2006.01.002 весь документ

(57) Изобретение относится к медицине, а именно к урологии и может быть применено при лечении послеоперационного осложнения - уретрального свища после неудачных одномоментных или этапных уретропластик стволовых и проксимальных форм гипоспадии. Производят разрез кожи, отступя на 0,5 см ниже венечной борозды, по срединной линии вентральной поверхности ствола полового члена, затем осуществляют разрез кожи, окаймляющий устье свищевого канала и продолжают разрез кожи по срединной линии ствола с переходом на мошонку. После проведения декутанизации ствола до фасции Buck по периметру до основания освобождают половой член от спаек, иссекают рубцовые тяжи, мобилизуют и иссекают свищевой ход по периметру до уретры, через отверстие в уретре рассекают ее переднюю стенку, затем рассекают участок стеноза уретры на всем его протяжении, формируют свободный лоскут из деэпителизированной кожи свищевого канала длиной, равной расстоянию стенозированного участка и шириной, равной 1/3 ширины неизмененной части уретры, после чего перемещают мобилизованный свободный лоскут, предварительно освобожденный от жировых подвесок и рубцовых тканей, на вентральную поверхность полового члена и фиксируют его к задней стенке уретры, ушивают края передней стенки рассеченной уретры над катетером с созданием полой трубки, прикрывают шов неоуретры защитным слоем мясистой оболочки путем сшивания его краев, затем послойно ушивают края мобилизованной кожи ствола полового члена над катетером и фиксируют катетер на головке швом. Эффективность: предложенный способ лечения позволяет применить данный метод операций у пациентов с отсутствием кожи крайней плоти, после операции circumcision, перенесших ранее уретропластики с неудовлетворительным результатом лечения по поводу гипоспадии, сократить количество осложнений, таких как стеноз уретры или рецидивирующие мочевые свищи, следовательно уменьшить кратность оперативных вмешательств, поскольку операция выполняется в один этап.

042073 B1

042073 B1

Изобретение относится к медицине, а именно к урологи и может быть применено при лечении послеоперационного осложнения, а именно уретрального свища диаметром больше 5 мм: дистально-стволовой, стволовой, члено-мошоночной гипоспадии.

1. Известен способ устранения уретрального свища по методу Cecil-Culp. Осуществляют окаймляющий разрез в форме элипса вокруг свищевого отверстия, затем иссекают свищевой ход, далее сшивают эпителиальные края раны уретры двухрядным швом. Затем проводится срединный разрез кожи мошонки и мясистой оболочки, которая фиксируется по обе стороны уретры в качестве защитного слоя. Третий слой создается путем сшивания мясистой оболочки мошонки с фасцией ствола полового члена по вентральной поверхности. Завершающим слоем является создание члено-мошоночного анастомоза. Второй этап операции - разъединение члено-мошоночного анастомоза проводится в плановом порядке через 6 недель и более.

Недостатки данного способа: операция проводится в два этапа с чем повышается кратность ранее оперативных вмешательств и получения общего наркоза пациентом, применение способа ограничено в зависимости от локализации свища - используется только при стволовых фистулах.

2. Известен способ устранения уретрального свища после операции гипоспадии у детей, описанный в 2008 году Malone, модифицированный метод PATIO (Preserve the tract and turn it inside out), включающий окаймляющий разрез вокруг свищевого отверстия после наложения жгута. Выделяется свищевой ход на всем протяжении без повреждения свищевого канала до уретры, затем в просвет уретры вводится игла с шовным материалом 5,0-6,0 и выводится наружу через отверстие фистулы, при этом другой конец нитки остается за пределами меатуса. Накладывается кисетный шов вокруг свищевого отверстия, игла вновь возвращается в просвет уретры и выводится наружу через меатус на головке полового члена, затягивается кисетный шов, закрывая тем самым свищевой ход, и выворачивая его наизнанку в просвет уретры. Свищевой тракт выводится наружу и иссекается. Место основания отверстия фистулы закрывается наложением швов по внешнему краю уретры. Послойное ушивание раны. Данный способ не может быть применим при проксимально-стволовых и задних формах гипоспадии, так как для наложения кисетного шва вокруг устья свищевого отверстия необходимо преодолевать большое расстояние просвета уретры, что в свою очередь вызывает технические трудности, а именно повреждение стенки уретры. Для устранения уретрального свища без повреждения внутренней стенки уретры на всем протяжении необходим более надежный и безопасный способ, такой как из свободного лоскута кожи свищевого хода, предлагаемый нами в данной разработке.

Одномоментная уретропластика по Snodgraft свободным лоскутом кожи свищевого хода. Задача изобретения - разработка нового способа устранения уретрального свища большого диаметра после неудачных уретропластик при стволовых и проксимальных формах гипоспадии у детей, менее травматичного и более физиологичного.

Технический результат достигается восстановлением просвета неоуретры путем создания свободного лоскута из деэпителизированной кожи свищевого хода и укладки его на рассеченную заднюю стенку уретры, равного по протяженности стенозированного участка просвета уретры. Созданный свободный уретральный лоскут перемещается на вентральную поверхность полового члена, укладывается на рассеченную уретральную площадку, края лоскута фиксируются швами с краями рассеченной задней стенкой уретры на всем протяжении трансплантата, уретра ушивается в виде трубки над лоскутом. Шов неоуретры на всем протяжении прикрыт защитным слоем из мясистой оболочки. Послойно ушиты края мобилизованной кожи над катетером ствола полового члена.

Общие признаки с прототипом - мобилизация свищевого хода по периметру до просвета уретры.

Отличительные признаки - разрез кожи по срединной линии вентральной поверхности полового члена с окаймляющим разрезом отверстия свищевого канала, декутанизация полового члена до фасции Buck, формирование свободного лоскута из кожи свищевого канала, имплантация лоскута на заднюю рассеченную уретральную стенку, фиксация краев лоскута, ушивание рассеченных краев передней стенки уретры над катетером.

Перечень фигур:

фиг. 1 - срединный разрез по вентральной поверхности полового члена;

фиг. 2 - декутанизация полового члена и выделение свищевого хода;

фиг. 3 - выделение кожного лоскута свищевого канала;

фиг. 4 - иссечение свищевого канала до стенки уретры;

фиг. 5 - свободный лоскут имплантирован и фиксирован к задней стенке уретры;

фиг. 6 - послойное ушивание мобилизованной кожи полового члена.

Способ осуществляют следующим образом.

После обработки операционного поля дважды йодонатом, устье уретры через меатус введен катетер Ch-10 в мочевой пузырь. На основание полового члена наложен резиновый жгут с пережатием на каждые 10 мин. Произведен разрез кожи по срединной линии вентральной поверхности полового члена, затем разрез кожи, окаймляющий устье свищевого канала, с продолжением на мошонку. Отступя на 0,5 см ниже венечной борозды произведен разрез. Произведена декутанизация полового члена до фасции Buck по периметру до основания. Половой член освобожден от спаек, рубцовые тяжи иссечены. Свищевой ход по

периметру до уретры мобилизован и отсечен, через отверстие рассечена уретра, найден участок стеноза уретры, последний на всем протяжении рассечен. Из кожи свищевого канала выделен свободный лоскут, освобожден от жировых подвесок и рубцовых тканей. Лоскут длиной, равной расстоянию стенозированного участка и шириной, равной 1/3 ширины неизмененной части уретры, фиксирован краевыми швами рассеченной уретры к задней стенке. Произведено ушивание краев передней стенки рассеченной уретры над катетером с созданием полой трубки. Шов неоуретры прикрыт защитным слоем мясистой оболочки путем сшивания его краев. Послойно ушиты края мобилизованной кожи над катетером ствола полового члена. Фиксация катетера на головке швом. Обработка. Асептическая повязка с раствором глицерина.

Способ является высоко эффективным. Достигается высокий косметический результат: ровный ствол полового члена без кожных "подвесок" и "уголков". Устранение кожно-уретрального свища позволяет обеспечить анатомически и функционально правильный вариант акта мочеиспускания и акта семяизвержения. Способ позволяет избежать послеоперационные осложнения - стеноз уретры, мочевые свищи, деформация полового члена по типу плюс ткань.

Пример. Мальчик Ф., 13 лет, поступил в клинику с диагнозом: ВАР. МВС. Гипоспадия. Состояние после неоднократных уретропластик. Орхидопексии справа. Уретро-кожный свищ. Из анамнеза заболевания: в 2011 году оперирован по поводу гипоспадии, 2014 - второй этап уретропластики по поводу гипоспадии, в 2015 году - пластика уретры по поводу гипоспадии, в 2016 году - 4 этап пластики уретры. В 2019 году оперирован по поводу крипторхизхма справа. Был прооперирован по разработанной методике. Наркоз эндотрахеальный - севоран. После обработки операционного поля дважды йодонатом, устье уретры через меатус введен катетер Ch-10 в мочевой пузырь. На основание полового члена наложен резиновый жгут с пережатием на каждые 10 мин. Произведен разрез кожи по срединной линии вентральной поверхности полового члена, затем разрез кожи, окаймляющий устье свищевого канала, с продолжением на мошонку. Отступя на 0,5 см ниже венечной борозды в стороны направо и налево произведен разрез. Произведена декутанизация полового члена до фасции Buck по периметру до основания. Половой член освобожден от спаек, рубцовые тяжи иссечены. Свищевой ход по периметру до уретры мобилизован и отсечен, через отверстие в уретре рассечена передняя стенка, найден участок стеноза уретры, последний на всем протяжении продольно рассечен. Из кожи свищевого канала мобилизован свободный лоскут, освобожден от жировых подвесок и рубцовых тканей. Лоскут длиной, равной расстоянию стенозированного участка и шириной, равной 1/3 ширины неизмененной части уретры, фиксирован краевыми швами рассеченной уретры к задней стенке. Произведено ушивание краев передней стенки рассеченной уретры над катетером с созданием полой трубки. Шов неоуретры прикрыт защитным слоем мясистой оболочки путем сшивания его краев. Послойно ушиты края мобилизованной кожи над катетером ствола полового члена. Фиксация катетера на головке швом. Обработка. Асептическая повязка с раствором глицерина.

Послеоперационный период протекал без осложнений. 23.06.21 г. удален уретральный катетер. Заживление раны первичным натяжением. 24.06.21 г. удалена эпицистостомическая трубка. Выписан в удовлетворительном состоянии.

Эффективность: предложенный способ лечения позволяет применить данный метод операций у пациентов с отсутствием кожи крайней плоти, после операции circumcisio, перенесших ранее уретропластики с неудовлетворительным результатом лечения по поводу гипоспадии, сократить количество осложнений, таких как стеноз уретры или рецидивирующие мочевые свищи, следовательно уменьшить кратность оперативных вмешательств, поскольку операция выполняется в один этап.

Использованная литература:

1. Joe J. Ehle, Christopher S. Cooper, William J. Peche, and Charles E. Hawtrey **Application of the Cecil-Culp repair for treatment of urethrocutaneous fistulas after hypospadias surgery**. UROLOGY **57:** 347–350, 2001. © 2001, Elsevier Science Inc.
2. Kirtikumar Rathod, Jaskiren Loyal, Bharat More, Ashok Rajimwale Modified PATIO repair for urethrocutaneous fistula posthypospadias repair: operative technique and outcomes. Pediatr Surg Int DOI 10.1007/s00383-016-3983-1.

ФОРМУЛА ИЗОБРЕТЕНИЯ

Способ хирургического лечения уретрального свища стволовых и проксимальных форм гипоспадии, заключающийся в том, что осуществляют разрез кожи по срединной линии вентральной поверхности полового члена, затем осуществляют разрез кожи, окаймляющий устье свищевого канала, с продолжением на мошонку, освобождают половой член от спаек, иссекают рубцовые тяжи, мобилизуют и иссекают свищевой ход по периметру до уретры, через отверстие в уретре рассекают ее переднюю стенку, затем рассекают участок стеноза уретры на всем протяжении, формируют свободный лоскут из деэпите-

лизированной кожи свищевого канала длиной, равной расстоянию стенозированного участка и шириной, равной 1/3 ширины неизмененной части уретры, после чего перемещают мобилизованный свободный лоскут на вентральную поверхность полового члена и фиксируют его к задней стенке, ушивают края передней стенки рассеченной уретры над катетером с созданием полой трубки, прикрывают шов неоуретры защитным слоем мясистой оболочки путем сшивания его краев, затем послойно ушивают края мобилизованной кожи ствола полового члена над катетером и фиксируют катетер на головке швом.

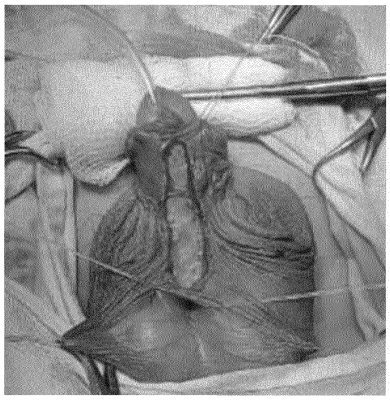

Фиг. 1

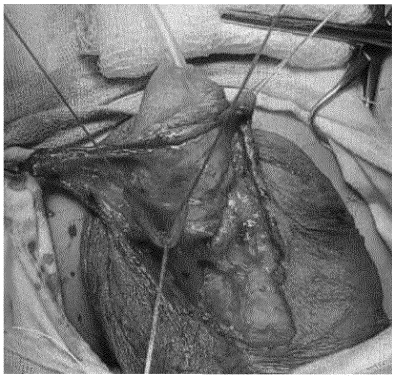

Фиг. 2

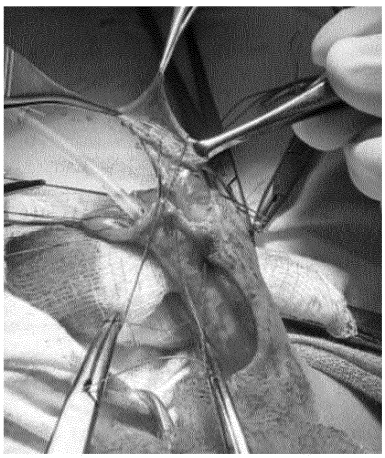

Фиг. 3

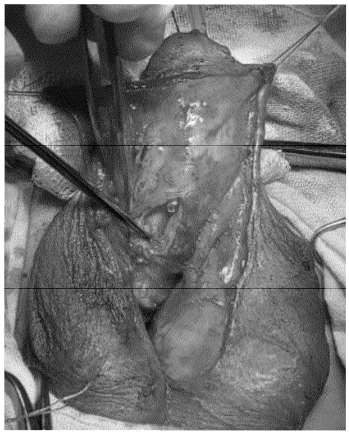

Фиг. 4

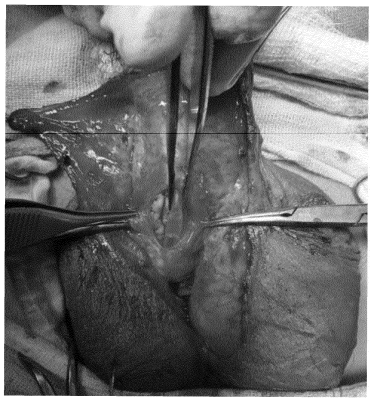

Фиг. 5

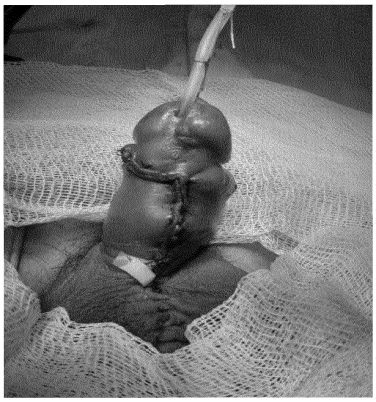

Фиг. 6