

(19)



**Евразийское
патентное
ведомство**

(21) **202000356** (13) **A1**

(12) **ОПИСАНИЕ ИЗОБРЕТЕНИЯ К ЕВРАЗИЙСКОЙ ЗАЯВКЕ**

(43) Дата публикации заявки
2022.02.28

(51) Int. Cl. *A61M 25/01* (2006.01)
A61B 8/12 (2006.01)

(22) Дата подачи заявки
2020.10.09

(54) **СПОСОБ ДИСТАЛЬНОГО БЕДРЕННОГО ВЕНОЗНОГО ДОСТУПА ПРИ КАТЕТЕРНЫХ ВМЕШАТЕЛЬСТВАХ У ПАЦИЕНТОВ С НАРУШЕНИЯМИ РИТМА СЕРДЦА**

(31) **2020128019**

(32) **2020.08.24**

(33) **RU**

(96) **2020000095 (RU) 2020.10.09**

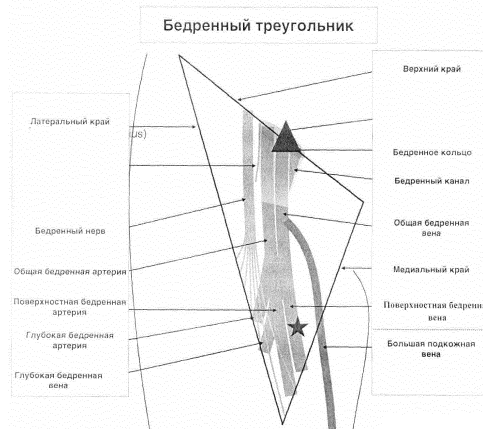
(71) Заявитель:

**ФЕДЕРАЛЬНОЕ
ГОСУДАРСТВЕННОЕ
БЮДЖЕТНОЕ УЧРЕЖДЕНИЕ
"НАЦИОНАЛЬНЫЙ
МЕДИЦИНСКИЙ
ИССЛЕДОВАТЕЛЬСКИЙ
ЦЕНТР ТЕРАПИИ И
ПРОФИЛАКТИЧЕСКОЙ
МЕДИЦИНЫ" МИНИСТЕРСТВА
ЗДРАВООХРАНЕНИЯ
РОССИЙСКОЙ ФЕДЕРАЦИИ (RU)**

(72) Изобретатель:

**Давтян Карапет Воваевич, Драпкина
Оксана Михайловна, Абдуллаев
Аслан Мурадович, Тарасов Алексей
Владимирович, Симонян Георгий
Юрьевич, Калемберг Андрей
Анатольевич (RU), Топчян Арпи
Грайровна (AM), Чугунов Иван
Александрович, Брутян Акоп
Альбертович (RU)**

(57) Изобретение относится к области медицины, а точнее к кардиологии. Задачей изобретения является возможность более ранней активизации пациентов после интервенционных аритмологических процедур, что может значительно повысить качество жизни в раннем послеоперационном периоде. Способ дистального бедренного венозного доступа при катетерных вмешательствах у пациентов с нарушениями ритма сердца заключается в выполнении канюляции бедренной вены в среднем сегменте бедра под ультразвуковым контролем, необходимым для визуализации целевой области канюляции и подтверждения вхождения в просвет сосуда, с последующим проведением проволочного гида-проводника и рентгеноскопическим подтверждением достижения нижней полой вены. Удаление точки пункции в дистальном направлении позволяет активизировать пациентов в максимально ранние сроки после вмешательства, значительно облегчая течение раннего послеоперационного периода. Весомым вкладом предложенной методики является отсутствие периода реабилитации после катетерного лечения сложных нарушений ритма сердца.



202000356

A1

A1

202000356

Способ дистального бедренного венозного доступа при катетерных вмешательствах у пациентов с нарушениями ритма сердца

Изобретение относится к области медицины, а точнее к кардиологии.

Интервенционная аритмология – активно развивающаяся область современной медицинской науки. Накопленные знания в области электрофизиологии, передовые достижения научно-технического прогресса, усовершенствованные хирургические методики значительно повысили эффективность лечения нарушений ритма и проводимости сердца, с чем связан ежегодный рост количества выполняемых процедур.

Катетерная абляция приобрела статус золотого стандарта в лечении нарушений сердечного ритма. Одним из самых популярных направлений является катетерные методы лечения фибрилляции предсердий (Kirchhof et al., 2016), (Paola et al., 2018). В многочисленных рандомизированных исследованиях и регистрах получены убедительные данные о превосходстве радиочастотной катетерной абляции для удержания синусового ритма при сравнении с антиаритмической терапией (Jaïs et al., 2008), (Parrone et al., 2006), (Natale et al., 2014). Не меньший успех получен и при технологии использования изоляции устьев легочных вен с использованием криобаллонных катетеров, в первую очередь второго поколения (Kuck et al., 2016). Данные преимущества сохраняются также в группах пациентов с сердечной недостаточности, в том числе и со сниженной фракцией выброса

Помимо процедур, направленных на улучшение качества жизни пациентов, широкое распространение приобретают эндоваскулярные окклюзии ушка левого предсердия – основного источника тромбоэмболии при неклапанной фибрилляции предсердий, что не уступает терапевтической антикоагуляции по влиянию на прогноз пациентов (Reddy et al., 2017), (Boersma et al., 2016), (Tzikas et al., 2016).

Однако по-прежнему возникают опасения относительно потенциальных осложнений интервенционных процедур. Данные осложнения увеличивают сроки госпитализации пациентов, диктуют необходимость проведения дополнительных диагностических и лечебных мероприятий, что в целом увеличивают нагрузку на систему здравоохранения.

Необходимость обеспечения доступа к сосудистым магистралям обуславливает превалирование локальных осложнений: гематом, артериовенозных фистул, псевдоаневризм, тромбозов и инфекционных осложнений.

В рандомизированном исследовании о влиянии катетерной абляции на прогноз пациентов с фибрилляцией предсердий сообщается о 39 (3,9%) осложнениях, связанных с

сосудистым доступом: 23 гематомы, 11 псевдоаневризм, 4 пневмоторакса и 1 инфекционное осложнение (Packer et al., 2019).

По данным испанского регистра интервенционных катетерных процедур локальные сосудистые проблемы имели место у 3% включенных пациентов (Ibáñez Criado et al., 2019). По данным итальянского национального мультицентрового регистра аблации у 1,2% пациентов наблюдались сосудистые осложнения – 10 псевдоаневризм бедренных вен и 3 случая артериовенозных фистул (Bertaglia et al., 2007).

Проведенный Gerhard Steinbeck et al. (Samuel et al., 2019) в Германии анализ базы данных осложнений интервенционных аритмологических процедур продемонстрировал частоту сосудистых осложнений в среднем около 7% в группе изоляции устьев легочных вен. По данным анализа осложнений катетерных процедур, проведенного в институте Джона Хопкинса из 517 пациенток сосудистые осложнения наблюдались у 11, причем у 4 потребовалось хирургическое лечение (Spragg et al., 2008).

Поиски возможных путей уменьшения сосудистых осложнений в условиях электрофизиологических лабораторий привел к широкому внедрению методов ультразвуковой (УЗ) сосудистой визуализации для навигации направления пункционной иглы. Данные ретроспективного анализа сосудистых осложнений электрофизиологических процедур базы данных клиники города Кливленда демонстрируют снижение сосудистых осложнений с 1,7 до 0,5 ($p < 0,01$) при РЧ-изоляциях устьев легочных вен. По данным проспективного обсервационного исследования использование УЗ сократило среднее время до успешной канюляции ($87,3 \pm 94,3$ против $238,1 \pm 294,7$ секунды, $P < 0,01$) и уменьшило количество непреднамеренных артериальных пункций ($0,02 \pm 0,1$ против $0,25 \pm 0,5$ $P < 0,05$) (Rodríguez Muñoz et al., 2015). Проведенное в клинике Брюсселя исследование продемонстрировало сведение до нуля рисков сосудистых осложнений при использовании УЗ навигации в условиях выполнения криобаллонной изоляции устьев легочных вен (Ströker et al., 2019).

Актуальность уменьшения локальных сосудистых осложнений катетерных процедур при ФП обусловлена двумя основными факторами: во-первых, необходимостью проведения через пункционное отверстие систем доставки: от 12 Fr (4 мм) до 14 Fr (4,7 мм); во-вторых, потребностью в проведении активной интра- и послеоперационной антикоагулянтной терапии (АКТ).

Однако во всех исследованиях выполнялась стандартная пункция бедренной вены, расположенная на расстоянии 3-4 см ниже паховой связки.

Выбор данной локализация обусловлен несколькими причинами: во-первых, удобством поиска анатомических ориентиров (паховая связка, пульсация бедренной

артерии); во-вторых, относительно постоянным топографо-анатомическим взаимоотношением сосудистых магистралей (бедренная вена чаще залегает глубже и медиальнее бедренной артерии); и наконец, более стволовым типом строения (дистальнее происходит бифуркация общих бедренных артерии и вены на поверхностные и глубокие ветви, а также ряд более мелких ветвей). Однако с активным внедрением интраоперационной ультразвуковой диагностики необходимость пальпаторного поиска анатомических ориентиров теряет главенствующее значение. Стандартная локализация, ввиду близости к паховой связке, вынуждает к сохранению горизонтального положения тела в раннем послеоперационном периоде (до 24 часов), что и является недостатком метода. Нарушение постельного режима у пациентов на непрерывной антитромботической терапии приводит к возникновению сосудистых осложнений в раннем послеоперационном периоде.

Длительная вынужденная иммобилизация сопряжена со значительным снижением качества жизни, что очень актуально в связи с повсеместным увеличением количества пациентов старшей возрастной группы, нуждающихся в проведении катетерных процедур при нарушениях ритма сердца. У пациентов старшей возрастной группы наблюдается увеличение сопутствующей коморбидной патологии: опорно-двигательного аппарата, органов мочеполовой системы и т. д. Болевой синдром, острые задержки мочеиспускания в раннем послеоперационном периоде, неспособность пациентов к самообслуживанию - это неполный перечень потенциальных сложностей раннего послеоперационного периода.

Стремление к улучшению качества жизни пациентов в послеоперационном периоде привело к выбору новой области канюляции – на границе верхней и средней трети бедра. Подобные доступы применялись ранее в условиях отделений неотложной помощи и диализных центров при необходимости сохранения достаточной мобильности пациентов, что и послужило прототипом для выполнения в условиях рентген-операционной (Wilson et al., 2004).

Задачей изобретения является возможность более ранней активизации пациентов после интервенционных аритмологических процедур, что может значительно повысить качество жизни в раннем послеоперационном периоде.

Технический результат достигается за счет того, что в выполняют канюляцию бедренной вены в среднем сегменте бедра под ультразвуковым контролем, необходимым для визуализации целевой области канюляции и подтверждения вхождения в просвет сосуда, с последующим проведением проволочного гида-проводника и рентгеноскопическим подтверждением достижения нижней полой вены.

Удаление точки пункции сосуда от паховой связки в дистальном направлении предотвращает риски как забрюшинной гематомы, особенно принимая во внимание необходимость в интра- и послеоперационной антикоагуляции, так и возможных инфекционных осложнений при сходных эффективности и безопасности, позволяя активизировать пациентов в более ранние сроки (Akata et al., 1998). Данное преимущество связано с отсутствием травмирования сосудов, расположенных проксимальнее паховой связки – подвздошных артерий и вен.

Изобретение поясняется фиг. 1 на которой приведена схема бедренного треугольника (треугольником в верхней части рисунка обозначена область пункции при стандартном подходе, звездочкой в нижней части экрана – при дистальном бедренном венозном доступе).

Способ осуществляется следующим образом. В предоперационном периоде от середины паховой связки до медиального края коленного сустава проводится линия инертным красителем (стерильный маркер, раствор фуорцина и др.), с последующим созданием меток, разделяющих бедро на три равных сегмента: верхний, средний и нижний. Данный этап необходим для возможности интраоперационной визуализации границ среднего сегмента бедра. Место входа пункционной иглы на коже должно быть расположено в среднем сегменте бедра, не менее 10-12 см от уровня паховой связки (Brodsky, 1995). После обработки операционного поля препаратами бактерицидного действия с помощью линейного ультразвукового датчика, помещенного в стерильный чехол, исследуют особенности анатомии в В-режиме (2D визуализация) и в режиме цветного дуплексного сканирования: необходимо отметить диаметр вены, взаимоотношения с артериальными сосудами, глубину залегания, предсуществующие аномалии строения (сосудистые мальформации, артериовенозные фистулы, организовавшиеся гематомы, тромбозы и т. д.), а также определить целевую ориентацию иглы и сторону пункции вены (латерально или медиально). После выбора подходящей области канюляции в соответствии с топографо-анатомическими взаимоотношениями выбранной вены с прилегающими артериальными магистралями проводится инфильтрационная анестезия области пункции (чаще используется 1% раствор лидокаина). С помощью пункционной иглы под УЗ-контролем в режиме реального времени (методом in- и/или out-plane) проводится канюляция вены: датчик располагают над целевой областью сосуда, иглу продвигают вглубь мягких тканей с постоянной визуализацией движения кончика, достигаемой ротацией датчика и изменением направления ультразвукового луча (необходимо для уменьшения риска непреднамеренной артериальной пункции). При достижении кончиком иглы целевой

области пункции вены визуализируется надавливание стенки вены извне, с последующим подтверждением вхождения в просвет сосуда (исчезновение натягивания извне стенки сосуда, аспирация венозной крови шприцем, подключенным к игле, кавитация при инфузии жидкости). Далее через просвет иглы проводится проволочный гид-проводник с последующим рентгеноскопическим подтверждением достижения нижней полой вены.

По гиду-проводнику проводится соответствующий интродьюсер в зависимости от запланированного вмешательства. После окончания операции и деканюляции проводится мануальный компрессионный гемостаз области пункции с последующим наложением циркулярной давящей повязки. По истечении 2-4 часов при условии адекватного гемостаза проводится активизация пациентов: пациенту разрешается вставать, ходить в пределах палаты, занимать сидячее положение. Давящая повязка удаляется спустя 12 часов. Пациенты находятся на непрерывной антитромботической терапии.

Удаление точки пункции в дистальном направлении позволяет активизировать пациентов в максимально ранние сроки после вмешательства, значительно облегчая течение раннего послеоперационного периода.

Сходство с применявшимся ранее в условиях палат интенсивной терапии и диализных центров подходом состоит в удалении пункционной точки от паховой связки в дистальном направлении и ультразвуковой навигации. Отличием является применение данного доступа для катетерного лечения нарушений ритма сердца, где существует необходимость использования инструментария большого диаметра, а также необходимость непрерывной антикоагулянтной терапии. Данный подход может привести у значительного улучшения качества жизни пациентов в раннем послеоперационном периоде.

В отличие от заявляемого способа, при стандартном подходе канюляции бедренной вены существует необходимость сохранения горизонтального положения тела в течение не менее 12 часов. Весомым вкладом предложенного способа является отсутствие периода реабилитации после катетерного лечения сложных нарушений ритма сердца.

Пример осуществления:

Пациент Г., 72 лет, был госпитализирован в клинику центра с жалобами на эпизоды учащенного неритмичного сердцебиения длительностью до нескольких часов. Пациент имеет длительный анамнез гипертонической болезни без достижения целевых уровней АД. С 2007г. отмечает начало эпизодов учащенного неритмичного сердцебиения, тогда же была верифицирована фибрилляция предсердий. Тестировались различные схемы

антиаритмической терапии, однако на этом фоне эпизоды фибрилляции рецидивировали. Отмечает учащение подобных эпизодов в течение последнего года.

Принимая во внимание неудовлетворительную переносимость пароксизмов фибрилляции предсердий, было запланировано проведение катетерной изоляции устьев легочных вен. Однако обращал на себя внимание отягощенный анамнез по заболеваниям опорно-двигательного аппарата: коксгонартроз, перенесенная операция протезирования левого коленного сустава, распространенный остеохондроз позвоночника с корешковым синдромом. Пациент неоднократно отмечал невозможность длительного нахождения в неподвижном горизонтальном положении тела, необходимость в частом использовании НПВС с целью обезболивания, а также затруднения при мочеиспускании.

Пациенту была выполнена операция криобаллонной изоляции устьев легочных вен с использованием дистального бедренного венозного доступа.

На фиг. 1 представлена схема бедренного треугольника. Черным цветом обозначена точка пункции при дистальном доступе, красным – при стандартном.

Пункция бедренной вены была выполнена под ультразвуковым контролем на расстоянии 13 см от паховой связки, с латеральной по отношению к поверхностной бедренной артерии стороны, с последующей установкой интродьюссеров по модифицированной методике Сельдингера.

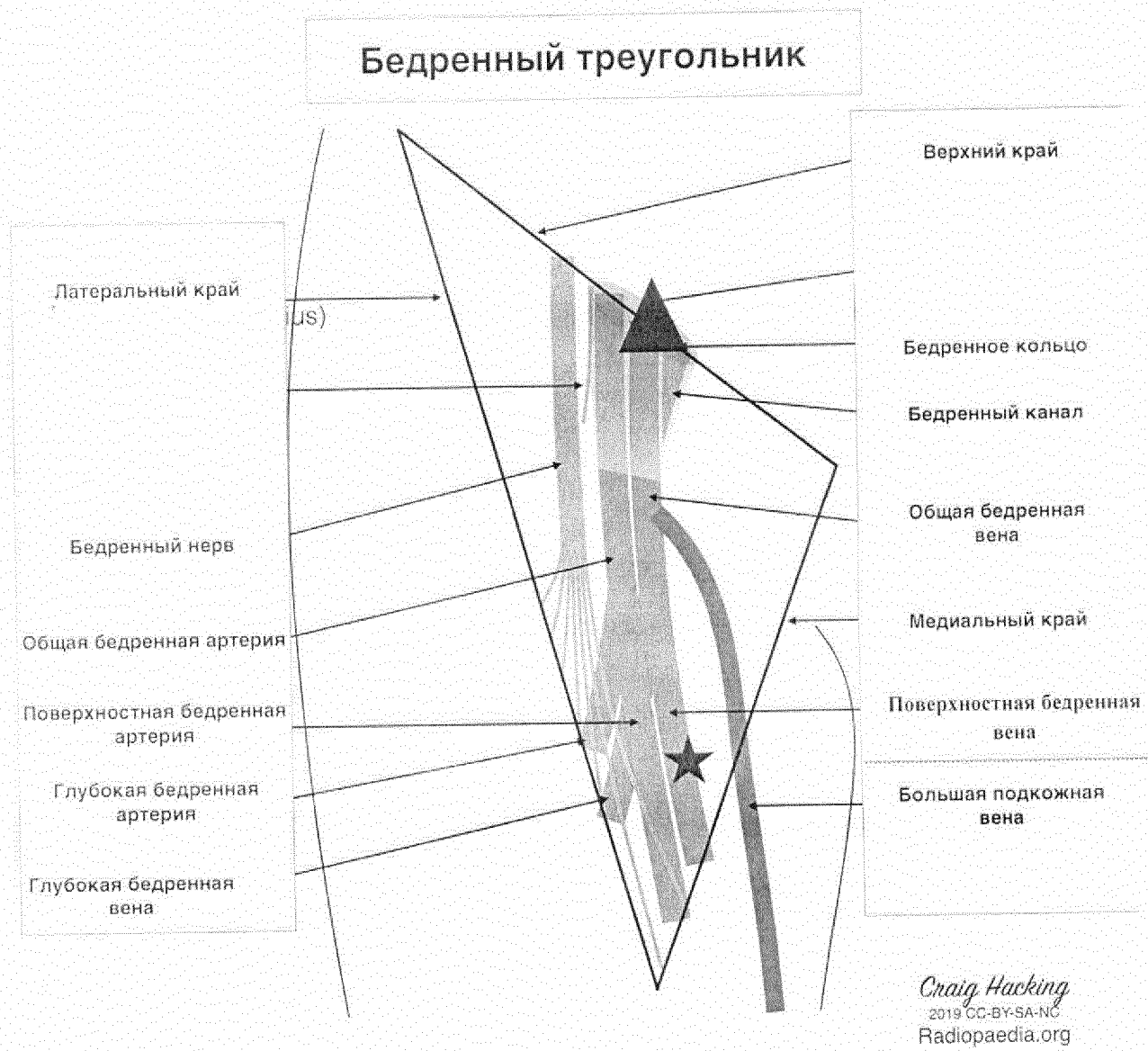
В процессе процедуры была достигнута оптимальная электрическая изоляция устьев легочных вен. В течение 4 часов послеоперационного периода пациент был активизирован: было разрешено вставать, передвигаться в пределах палаты, сгибать ноги. На следующие сутки после удаления давящей гемостатической повязки по данным повторного дуплексного сканирования области пункции обеих бедренных вен данных за тромбоз, артериовенозные фистулы и гематомы не получено.

Пациент был выписан на 3 сутки на дальнейшее амбулаторное наблюдение. За весь период пребывания в условиях стационара необходимости в применении НПВС с целью обезболивания, а также задержек мочи не было.

Формула изобретения

Способ дистального бедренного венозного доступа при катетерных вмешательствах у пациентов с нарушениями ритма сердца заключающийся в том, что в предоперационном периоде от середины паховой связки до медиального края коленного сустава проводится линия инертным красителем, с последующим созданием меток, разделяющих бедро на три равных сегмента: верхний, средний и нижний, при этом место входа пункционной иглы на коже располагают в среднем сегменте бедра, не менее 10-12 см от уровня паховой связки, после обработки операционного поля препаратами бактерицидного действия с помощью линейного ультразвукового датчика исследуют особенности анатомии в В-режиме и в режиме цветного дуплексного сканирования для определения целевой области канюляции: отмечают диаметр вены, взаимоотношения с артериальными сосудами, глубину залегания, предсуществующие аномалии строения, определяют целевую ориентацию иглы и сторону пункции вены (латерально или медиально), затем проводят инфильтрационную анестезию области пункции, с помощью пункционной иглы под УЗ-контролем в режиме реального времени проводят канюляцию вены следующим образом: датчик располагают над целевой областью сосуда, иглу продвигают вглубь мягких тканей с постоянной визуализацией движения кончика, достигаемой ротацией датчика и изменением направления ультразвукового луча, при достижении кончиком иглы целевой области пункции вены визуализируют надавливание стенки вены извне, с последующим подтверждением вхождения в просвет сосуда, затем через просвет иглы проводят проволочный гид-проводник с последующим рентгеноскопическим подтверждением достижения нижней полой вены, после окончания операции и деканюляции проводится мануальный компрессионный гемостаз области пункции с последующим наложением циркулярной давящей повязки.

Способ дистального бедренного венозного доступа при катетерных вмешательствах у пациентов с нарушениями ритма сердца



Фиг.1

ОТЧЕТ О ПАТЕНТНОМ ПОИСКЕ
(статья 15(3) ЕАПК и правило 42 Патентной инструкции к ЕАПК)

Номер евразийской заявки:
202000356

А. КЛАССИФИКАЦИЯ ПРЕДМЕТА ИЗОБРЕТЕНИЯ:
A61M 25/01 (2006.01)
A61B 8/12 (2006.01)

Согласно Международной патентной классификации (МПК)

Б. ОБЛАСТЬ ПОИСКА:
Просмотренная документация (система классификации и индексы МПК)
A61B 18/02, A61M 25/01, 25/10

Электронная база данных, использовавшаяся при поиске (название базы и, если, возможно, используемые поисковые термины)

В. ДОКУМЕНТЫ, СЧИТАЮЩИЕСЯ РЕЛЕВАНТНЫМИ

Категория*	Ссылки на документы с указанием, где это возможно, релевантных частей	Относится к пункту №
Y	SATO Shigehito M.D. et al. Central Venous Access via the Distal Femoral Vein Using Ultrasound Guidance. Anesthesiology, V. 88, No. 3, 1998, 838–839	1
Y	СПИРИН Михаил Васильевич. Алгоритм обеспечения сосудистого доступа у гематологических больных. Диссертация на соискание ученой степени кандидата медицинских наук. Москва, 2018, страница 51	1
Y	ОЛЬШАНСКИЙ М. С. и др. Эффективность локального гемостаза после эндоваскулярных вмешательств. ВЕСТНИК ЭКСПЕРИМЕНТАЛЬНОЙ И КЛИНИЧЕСКОЙ ХИРУРГИИ IX: 3 2016, страница 197, колонка 2, последний абзац	1

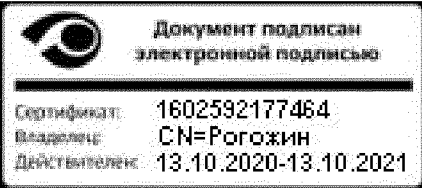
последующие документы указаны в продолжении

* Особые категории ссылочных документов:
«А» - документ, определяющий общий уровень техники
«D» - документ, приведенный в евразийской заявке
«E» - более ранний документ, но опубликованный на дату подачи евразийской заявки или после нее
«O» - документ, относящийся к устному раскрытию, экспонированию и т.д.
"P" - документ, опубликованный до даты подачи евразийской заявки, но после даты испрашиваемого приоритета"

«Т» - более поздний документ, опубликованный после даты приоритета и приведенный для понимания изобретения
«Х» - документ, имеющий наиболее близкое отношение к предмету поиска, порочащий новизну или изобретательский уровень, взятый в отдельности
«У» - документ, имеющий наиболее близкое отношение к предмету поиска, порочащий изобретательский уровень в сочетании с другими документами той же категории
«&» - документ, являющийся патентом-аналогом
«L» - документ, приведенный в других целях

Дата проведения патентного поиска: **18/06/2021**

Уполномоченное лицо:
Начальник Управления экспертизы



Сертификат: 1602592177464
Владелец: С N=Рогожин
Действителен: 13.10.2020-13.10.2021

Д.Ю. Рогожин